晚发型下运动神经元病

一种新的常染色体显性病变

Late-onset lower motor neuronopathy

A new autosomal dominant disorder

M. Jokela, MD
S. Penttila", MSc
S. Huovinen, MD
P. Hackman, PhD
A.M. Saukkonen, MD
J. Toivanen, MD
B. Udd, MD, PhD

Address correspondence to Dr. Manu Jokela, Department of Neurology, Turku University Hospital, PO Box 52, FIN-20521 Turku, Finland mejoke@utu.fi

摘要

目的：鉴定一种新型晚发型常染色体显性下运动神经元病。

方法：对来自两个家族的患者进行详细的神经病学、电生理学、肌肉活检和实验室检查。对所选患者进行下肢 MRI 检查。从白细胞中提取 DNA 样本进行分子遗传连锁研究。

结果：首发症状为 25-30 岁后出现的肌肉痉挛及肌束震颤，在症状出现的第一个 10 年内，伴随出现缓慢进展的远端和近端无力，不伴有明显的肌肉萎缩。神经传导速度处于正常范围，EMG 显示广泛神经源性改变。肌肉活检提示典型的神经源性损害表现，即肌纤维群组化及萎缩。MRI 表现为弥漫性脂肪变性改变，以内侧腓肠肌最为明显。

结论：相同的临床表型之前尚未被描述过，并且连锁研究表明除外已知的遗传性运动神经元病的染色体位点，提示我们报道的疾病可能为一种新的疾病。

NEUROLOGY 2011;77:334–340　曹明 译；王涛 校

脊肌萎缩症 (SMA) 是一组由多种下运动神经元病的组合疾病谱。近端型常染色体隐性脊肌萎缩症是最常见的类型 (病例中占 80%-90%)。而远端型和肩胛腓骨型及肯尼迪病都具有较低和不确定的流行性 [1]。SMN1 基因缺失几乎导致所有幼年早发型 SMA(SMA I 型、II 型以及 III 型) 发病，然而 SMN1 相关成年发病型 SMA 却十分罕见。

在成年发病近端型及常染色体显性 SMA 型中，LMNA 基因突变可以解释一个系列病中的 10% 发病原因 [2]。前期报道的疾病临床特征见表 1。

一大类不同类型的近端常染色体显性 SMA 由 Finkel[3] 和 Richieri-Costa 等人 [4] 描述。该病特征是肌肉痉挛、肌束震颤、肌肉萎缩以及晚期逐渐出现的自主神经病，发病到死亡平均 10 年。在巴西一个家族中，VAPB 基因突变与 Finkel 型 SMA 及表现为更为严重的 ALS 样表型有关 [5]。

我们描述了有成年晚发型下运动神经元病的 2 个家族的临床表型和基因型，基于我们的发现，可能代表一种新的类型。

方法

患者

来自东芬兰的两个家族 (图 1) 参与研究。8 名患者可以进行详细的临床再检查 (M.J. 或 B.U.)，6 位在其他医院经神经病学会诊专家检查的患者，其检查结果从医疗档案中提取。从 16 位家庭成员提取血液样本，其中 11 位归类为基因携带者，另外 4 位为非携带者 (F1：III-30)。1 名患者很难被归类。她主诉为 50 岁后出现轻度无力症状，在临床检查中没有典型的肌束震颤和肌肉痉挛，没有表现出明确的无力，血肌酐正常水平并且肌肉影像学正常，但在一次肌电图检查中出现一些多相性运动单位电位及肌纤维震颤。在基因分析中，她被归类为不确定。另一个家庭成员 (F1：III-20) 具有明显的散发 s-IBM 没有其他家族患者中表现的神经源性特征。谱系中已故者的信息 (图 1) 通过医疗记录和后代回忆获得。所有患者的血清 CK 值均获得。按诊疗常规开展神经传导速度和 EMG 检查。8 个神经传导速度 /EMG 和 10 个 EMG 研究能够被重新审查。对四名患者进行双下肢肌肉 MRI 轴向扫描，使用 T1 加权及脂压

From the Department of Neurology (M.J.), Turku University Hospital, Turku; Neuromuscular Center (S.P., B.U.), Tampere University, Tampere; Pirkanmaa Hospital District Center for Laboratory Medicine (S.H.), Tampere University Central Hospital, Tampere; Folkhälsan Institute of Genetics and Department of Medical Genetics (P.H.), Haartman Institute, University of Helsinki, Helsinki; Department of Neurology (A.M.S., J.T.), Central Hospital of Northern Karelia, Joensuu; Department of Neurology (B.U.), Vasa Central Hospital, Vasa; and Folkhälsan Genetic Institute (B.U.), Department of Medical Genetics, Helsinki University, Helsinki, Finland.

Study funding: Supported by the Finnish Academy and the Sigrid Jusélius Foundation (B.U.).
Disclosure: The authors report no disclosures.

Copyright © 2011 by AAN Enterprises, Inc.

表1 前期报道过的成人型常染色体显性SMA疾病特点

相关性	患者例数	始发年龄	肌肉痉挛	行走是否需要帮助(发病多少年后)	某阶段是否迅速肌肉受累	其他
3	一个家族16例患者	16－30岁	是，多数为首发症状	不需	是(痉挛)	仅在年长患者中出现轻度下肢近端无力
4	3个家族分别有3,5,5例患者	1号家族35-40岁发病，2号家族30岁，3号家族20-35岁。	是，1号家族	1号家族：5-13; 2号家族：10-35; 3号家庭：10-35。	是	无
5-7	5号：1个家族共有40例患者; 6号：2个家族共有86例患者; 7号：7个家族，其中8例SMA者，家族中共计24人。	36-55岁	是	1/8的SMA患者在发病7年后需要轮椅扶助	是	发病至死亡平均10年，6号中：SD5.3年。
8	3个家族：分别由1,2,4例患者	20-46岁	不确定	4-33(所有患者在发病5年后无法奔跑)	不确定	无
9	1个家族：2例患者	45岁，不确定	不确定	缓慢进展	仅肢带肌	无
10	1个家族：3例患者。	25-50岁	不确定	缓慢进展	是	
11	1个家族：4例患者	(58-)65-68岁	不确定	20	是	延髓受累
12	1个家族	28-62岁	不确定	迅速进展	是	迅速进展。所有患者发病1年内死亡。
13	1个家族：2例患者	33岁	不确定	先证者的母亲在50岁时坐轮椅	是	轻度延髓受累

缩写标注：ND = 不确定；SMA = 脊肌萎缩

像短 T1 反转恢复序列方法：4 位患者分别为 F1：III-23，III-27 和 F2：V-3，IV-6。对下列 9 名患者进行肌肉活检 (F1：II-16，II-17，III-23,，III-20，III-34 和 F2：IV-8，IV-6，V-2，V-3)。7 名患者进行胫骨前肌肉活检，对下列患者各自进行四头肌和腓肠肌活检 (F1：II-17，III-20[IBM])。肌肉样本在液氮预冷的异戊烷中迅速冷冻，6-10 μm 厚的冷冻切片经组织学，组织化学及免疫组织化学染

图1 2个晚发型脊髓下运动神经元病家族系谱图

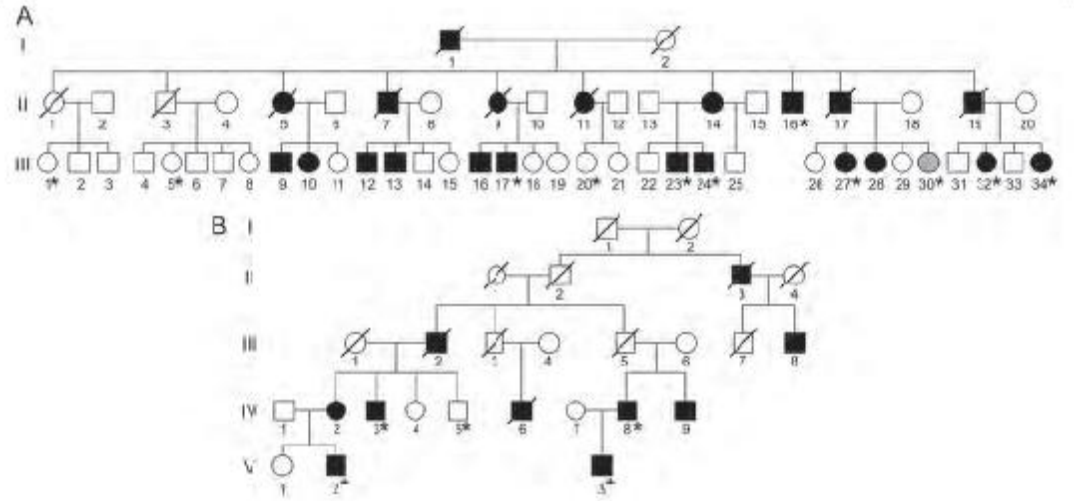

方块表示男性，圆圈表示女性，全黑表示患病，灰色表示受累但未确诊，划线表示已故，星号表示已经提取DNA。

色。DNA 通过标准方式由外周血白细胞中提取。使用 deCODE536 微卫星标记物，设定平均密度为 8cM[4]，对来自 2 个家族的 16 个样本进行全基因组扫描。对 14 号染色体上的 23 个已知运动神经元病位点连锁分析。使用 Merlin 软件分析 [15]，使用参量显性模型以等位基因频率为 0.0001 和绝对疾病风险率为 0.0001 对非携带者进行分析，以 0.9 对携带者进行分析。因为参数连锁 LOD 分数在标记物位点倾向于下降，分析在 3 个两两连续配对标记物（距离）相等的空间位点进行。Merlin 软件也被用于构建单倍型。

标准协议批准，注册和患者知情同意。

研究经北卡罗来纳地区医院评审委员会批准。用于分子遗传学分析的血样经签署知情同意书后获取。

结果

病例报告

患者 F1：III-23，早期发病并且幼年期表现正常。肌肉痉挛，以腿后部肌肉为著，尤其在剧烈运动当中和运动之后出现，上述症状出现在他 25 岁左右且逐年加重。40 岁后肌无力症状进展。频繁的肌束震颤和肌肉疼痛减弱其运动能力。在 47 岁时，该患者偶有持续几秒的头部坠落，不伴意识丧失。

55 岁时对患者进行再次查体，患者述仍能够进行网球双打运动。没有肌肉萎缩的证据且腓肌是肥大的。在右侧鱼际和腿后肌肉发现肌束纤颤。所有肌腱反射消失，没有上运动神经元受损体征（没有病理征）。50 岁出现手部轻度动作性震颤和中 - 重度混合型睡眠呼吸暂停，但是用力肺活量数值 (FVC) 仍然正常。47 岁时 EMG 显示仅累及远端肢体的神经源性改变。在其两年后的第 2 次复查时，EMG 提示所有肢体的近端和远端均表现为神经源性改变。

第 2 个家族的先证者 (F2：IV-6) 在 60 岁时接受再次体检。直到 30 岁时，此患者仍为一个热衷于运动的人。45 岁左右出现首发症状，行走几百米时出现无力和脚掌拍打地面症状，同时伴有活动后痛性肌肉痉挛。现在，患者由于肌肉疼痛和疲劳，行走 50 米就不得不休息一次。足部的动脉血压正常。其上台阶需要两侧扶手辅助。在 55 岁以前，患者就出现了明显而且广泛的肌束纤颤，但是近期上述症状逐渐减少，而出现轻度吞咽困难和四肢肌肉更加持续的疼痛。57 岁时被诊断出 2 型糖尿病。

再次查体发现，患者双下肢近端，鱼际肌和指短伸肌出现轻度肌萎缩。在菱形肌和腿后肌可看到肌束震颤。足趾部的震动觉和针刺觉减退，而脚踝部正常。所有肌腱反射消失，Babinski 征 (-)。

表2 患者临床特征

患者	接受临床查体年龄	发病年龄	首发症状	肌束纤颤/肌肉痉挛	所有肢体肌电图	膝跳、跟腱反射	跟行走能力	脚尖/脚跟行走	近端无力	显著无力部位	CK水平	其他
F1:III-23M	55	40	W	是/是	是	-/-	不需扶助	是/是	是	FE,HR,SE,KE	3x	震颤，点头样发作
F1:II-16M	61	40	F	是/是	是	-/-	不需扶助	否/否	是	-	2.5-5x	震颤
F1:III-27F	52	45	W	不确定/是	是	-/-	拄拐杖行走	否/否	是	-	2x	
F1:III/24M	46	45	W	是/不确定	是	-/-	不需扶助	是/是	是	-	1.5x	右侧无力重于左侧
F1:III-17M	57	52	F/W	是/是	是	-/-	不需扶助	是/是	是	HF	3x	
F1:III-32F	54	54	W	否/否	是	+/+	不需扶助	是/是	是	-	1.5x	
F1:III-34F	48	44	W	是/是	是	-/-	不需扶助	是/是	是	-	8x	右侧无力重于左侧
F2:IV-8M	60	40	F	是/是	是	-/-	<1km	否/否	是	HF, ADF, APF, TF, TE	2.5x	促侧样发作
F2:IV-6M	60	45	C	是/是	是	-/-	<50分钟	否/否	是	ADF, APF, FE	2-2.5x	
F2:V-3M	37	34	C/F	是/是	是	-/-	不需扶助	是/是	是	-	正常	震颤
F2:V/2M	33	32	C	是/是	是	-/-	不需扶助	是/是	否	-	2x	促侧样发作
F1:II-17	53	<50	W	是/不确定	是	-/-	不需扶助	否/否	是	-	4x	共济失调，震颤

缩写：ADF=踝关节背屈；APF=踝关节跖屈；C=痉挛；CK=肌酐；F=肌束纤颤；FE=伸指；HF=髋关节屈曲；HR＝头部转动；KF=膝关节屈曲；MRC=医学研究理事会；ND=不确定；Refl pat/ach=膝腱、跟腱反射；SE=耸肩；TE=足趾背屈；TF=足趾跖屈；W=无力。

临床特点总结

临床发现的总结见图 2 和表 2，表格 e-1 和 e-2 在 www.neurology.org 网站可以查到。有 11 位患者 (11/12) 首发症状是在小腿或面肌的广泛肌肉痉挛或肌束震颤。只有 1 位患者 (F1：III-32) 没有任何肌肉痉挛或者肌束震颤的主诉，并且她的唯一症状是近端下肢无力。以无力为首发症状的有 6 名患者，而另 6 名患者主诉在出现无力之前就出现肌肉痉挛和肌束震颤。5 位患者有轻度的高弓足，1 位患者扁平足，3 位患者轻度的槌状脚趾。6 位患者没有临床查体感觉异常，5 位患者仅有足远端震动觉减退，且通常为不对称性。有 2 位患者具有更显著的感觉异常，其中一位有既往糖尿病史 (F1：III-23)，另一位 (F1：II-17) 具有膝和肘关节远侧的手套袜样分布针刺觉，触觉和震动觉减退。此患者还有共济失调和 Romberg 征阳性，提示一些其他背景因素 (可能伴有其他疾病)。有一半的患者 (6/12) 具有持续的肌肉疼痛，常见部位为颈部或背部，也包括四肢。5 位患者有手部的意向性震颤。2 位患者有腓肠肌肥大。

实验室和电生理检查结果

实验室结果见表 2，电生理结果见表 e-3 和 e-4。8 名患者感觉和运动神经的神经传导速度正常，除了 2 位患者 (F2：V-3 和 F1：III-32) 腓浅神经传导速度轻度减慢，分别为 38 m/s 和 41 m/s。5 位患者的正中神经和腓肠神经 (感觉神经动作电位)SNAPs 为正常范

图2 晚发型下运动神经元病的表型及肌肉病变

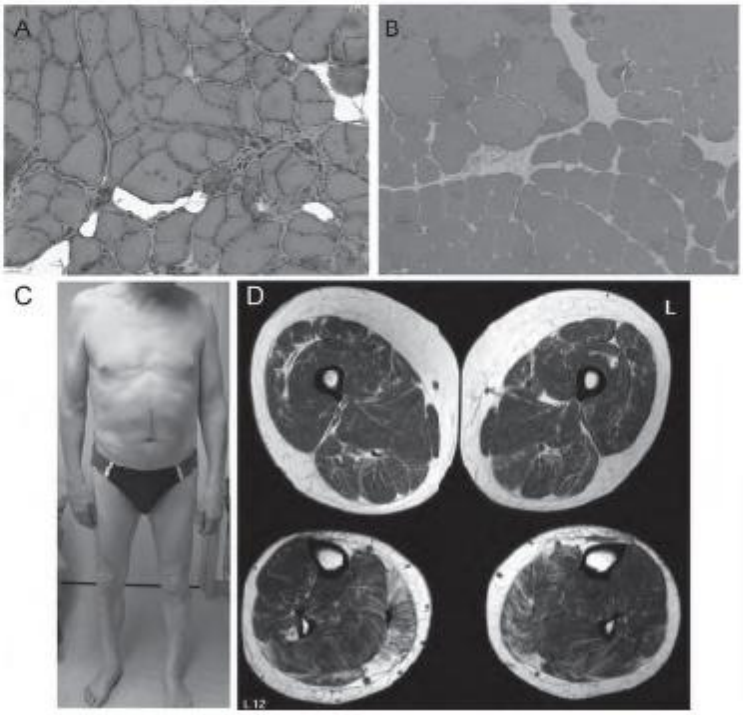

(A)对F1：III-23患者进行腓肠肌肉活检显示群聚化萎缩，纤维大小不均，核内移增加以及在HE染色中出现少数脂肪细胞。(B)肌球蛋白重链双标免疫组化显示患者(F2：V-3)两型肌纤维出现显著的神经元性群聚化现象。(MyHC在绿色1型纤维较慢，在2型红纤维中较快。)(C)患者双下肢重现感觉有杂细，虽然有严重的腓骨肌无力症状却没有发现显著的肌肉萎缩，在疾病发病后20-30年后出现其他上肢和下肢的肌肉中-重度肌无力。(D)对患者(F1：III-23)大腿和下肢肌肉进行MRI扫描，显示了增加的弥散性脂肪变性样改变，以内侧腓肠肌为著而比目鱼肌、股外侧肌和腿后肌较轻微

表3 23个以前报道的MND或主要运动神经病位点计算所得的LOD分值

疾病	致病基因	位点	最大LOD值
ALS1 (OMIM #105400)	SOD1	21q22	-10.45
ALS2 (OMIM #205100)	*ALSIN*	2q23	-3.56
ALS3 (OMIM #606640)	-	18q21	-3.77
ALS4 (OMIM #602433)	*SETX*	9q34	-2.64
ALS5 (OMIM #602099)	-	15q15.1-q21.1	-4.20
ALS6 (OMIM #608030)	FUS	16q11	-7.75
ALS7 (OMIM #608031)	-	20p13	-0.56
ALS8 (OMIM #608627)	*VAPB*	20q13.33	-1.25
ALS9 (OMIM #611895)	*ANG*	14q11.2	-2.17
ALS10 (OMIM #612069)	*TRAPDBP*	1p36.2	-4.87
ALS11 (OMIM #612577)	*FIG4*	6q21	-4.57
ALSFTD (OMIM #105550)	-	9q21-q22	-1.69
dHMN1 (OMIM #182960)	-	7q34-36	-0.39
dHMN2A(OMIM #158590)	*HSPB8*	12q24.3	-2.02
dHMN2B(OMIM #608634)	*HSPB1*	7q11.23	-4.15
dHMN5 (OMIM #600794)	*GARS*	7q15	-1.47
dHMN5 (OMIM #600794)	*BSCL2*	11q13	-2.94
dHMN7A(OMIM #158580)	-	2q14	-4.15
dHMN7B(OMIM #607641)	*DCTN1*	2p13	-6.44
HMSN-P (OMIM #604484)	-	3q13.1	-3.17
SMA, scapuloperoneal24	*TRPV4*	12q24.1	-4.45
SMA-LED(OMIM#158600)	-	14q32	-5.06
LMNA-related SMA2	*LMNA*	1q21.2	-1.88

缩写标注: ALSFTD=肌萎缩侧索硬化及额颞叶痴呆; dHMN=远端遗传性运动神经元病; HMSN-P=遗传性运动感觉神经病－近端显著型; MND=运动神经元病; OMIM=人类孟德尔遗传在线; SMA-LED=脊肌萎缩症－下肢，常染色体显性遗传。

围，而 1 位患者 (F1：III-32) 有 3 年的风湿性关节炎病史，其腓肠神经 SNAP 值为 4.1 μV 和 1.8 μV，另 1 位患者 (F1：III-23)SNAP 值为 3.0 μV 和 3.0 μV，腓浅神经无响应，且没有任何多神经病的发病因素。3 位患者的腓神经 CMAP(复合运动动作电位) 减低 (F1：III-34，F2：IV-6，和 F2：V-3，不对称性减低)，其它部位 CMAP 值正常。EMG 显示自发性活动，9/10 的患者有肌纤维震颤，8/10 的患者具有肌束震颤，4/10 的患者有复合性重复放电。8/10 的患者运动单位电位 (MUPs) 幅度增加和持续时间延长，然而有 2 名患者 (F1：III-23，F2：IV-6) 具有动作单位电位时限延长而不伴波幅增加 (表 e-3)。简言之，只有一位患者 (F1-III-20) 具有 MUPs 的幅度减低，并且诊断为包涵体肌炎 (s-IBM)。3 位患者 (F1：III-23，F2：IV-6，和 F：V-2) 在随后多年随访中，进行了多次 EMG 检查。神经源性损害由最初的双下肢远端肌肉，逐渐进展至近端及双上肢肌肉。

肌肉影像学结果

双下肢后部肌肉弥漫性脂肪变性改变为所有患者一致性表现。2 名患者股四头肌受累：F2：IV-8 和 F1：III-27。内侧腓肠肌受累出现最早且最为严重，通常呈不对称性(图 2D)。

肌活检结果

肌肉活检结果见图 2A 和 B。组织学显示，对 9 名患者 (F1：II-16，III-23，III-34；F2：IV-8，IV-6，V-2，V-3) 进行肌肉活检，发现其中 7 人具有特征性的神经源性损害。1 名患者具有非特异性终末期病理表现 (F1：II-17)。神经源性损害证据包括纤维型肌纤维群聚化同时常伴有肌纤维萎缩 (F1：II-16，III-23，III-34；F2：IV-8，IV-6，V-3)，细胞核丛集纤维以及伴小 2 型纤维。临近肌纤维通常肥大，伴有正在分裂的细胞核内在化，且在氧化酶反应下出现虫蛀样表现。只在 2 个活检组织样本中 (F1：III-23；F2：IV-8) 发现有少数目标纤维。纤维化和脂肪样变性为进一步进展后的病理表现。不同类型的附加的继发性坏死性炎症改变发现于 3 例活检标本中 (F1：III-23，III-34；F2：IV-6)。在 1 位患者中，没有发现神经源性损害表现，而出现显著的肌内膜浸润性炎症，肌纤维坏死，空泡样纤维和 COX 阴性的纤维，这些都与包涵体肌炎相一致。

分子遗传学结果

此疾病患者的男性和女性后代均可受累，且男性 - 男性遗传的特点提示常染色体显性遗传特点。没有显著关联表明此病与先前报道的运动神经元病有关 (表 3)。连锁分析依据 LOD 分值 <-2 直接除外了 16 种疾病。LOD 分数对于其他 7 个基因位点，也显示为阴性，LOD 分数最高为 -0.39，位于 dHMN1 7q34-36 位点。

讨论

我们描述了一种累及下运动神经元和缓慢进展的晚发型常染色体显性遗传病。首发症状为痛性肌肉痉挛及数年后出现的远、近端肌无力，常见于 50 岁以后。晚期症状为肌肉萎缩和轻至中度的残疾。三分之一的患者表现为手部的粗大震颤，且有手部的肌束纤颤。肌痛不是儿童型 SMA 的特征，但是常

见于成年期发病的神经元病，例如 Kennedy 病和 Finkel 病，同样，我们研究中的患者也有此症状。常见的还有轻度弓形足和槌状脚趾，这是由长期神经源性损害导致。

肌肉活检显示显著的慢性神经源性损害，通常伴随继发性“肌病”改变，例如：正在分裂的肥大肌纤维，核内移，偶发的纤维坏死以及肌内膜纤维化。“肌病样”活检改变并不少见于慢性成人型 SMA[16]。轻度升高的 CK 水平是 SMA 的另一个常见征象[17]，在我们的患者中此化验值与疾病严重程度和进展无关。一些患者具有明显的腓肠肌肥大，先前报道此特征出现在成人型 SMA[18] 和远端型 SMA[19] 中。通过肌肉影像学检查提示肌肉受累形式非常一致，表现为最先出现在内侧腓肠肌的脂肪变性样改变。

以上对于此病的临床特征描述并不能与任何一种报道过的常染色体显性 SMA 疾病相吻合。远端型 SMAs 表现为以典型远端肌萎缩为首发临床表现且通常发病年龄早得多。很多 SMA 也表现为上运动神经元体征，但是我们的患者中却从未发现。遗传性运动感觉性神经病 P 型 (HMSN-P, CMT2G) 由日本报道，患者有部分相似病程，且有显著的肌肉痉挛和肌束震颤，但是感觉改变要比我们报道的病例更为显著。HMSN-P 伴发糖尿病是另一个有分歧的特征[20]。

CMT2(腓骨肌萎缩症 2 型) 是由不同种类的遗传性疾病组成，其特征是感觉运动神经轴突受损而出现渐进性无力，感觉缺失及感觉、运动神经电位波幅降低。尽管电位波幅降低是临床诊断 CMT2 的必要条件，但是电生理检查结果在患者之间具有不稳定性，有些患者结果正常。例如，MFN2 基因突变致病的患者[21]。尽管我们的部分患者 SNAP 波幅轻度减低，但是在正中神经和腓神经没有 SNAP 的消失，或腓骨肌 CMAP 的消失，对比 CMT2 患者，其中有 19% 的患者正中神经 SNAP 消失，64% 的患者腓神经 SNAP 消失以及 52% 的患者腓骨肌 CMAP 无响应[22]。我们的大多数患者都表现出近端肌无力，这说明我们报道的疾病不具有长度依赖性轴突病理机制，而更倾向于神经元病。我们 11/12 的患者有 CK 水平升高，而这在 CMT2 的患者中并不常见[23]。

在 Finkel 型的 SMA 中，常见自主神经系统受累且在一些家族中出现声带麻痹[6]，然而这些特征没有在我们的患者中发现。另外，Finkel 型 SMA 连锁于染色体 20q，这在我们研究的家族中是被除外的候选基因位点之一。

其他已知的运动神经病染色体位点在我们的连锁研究中均被除外，包括肩腓肌型 SMA 12 号染色体和所有类型的家族性 ALS 及 dHMN，这些已知的染色体位点见表 3。LMNA 和 VAPB 基因位点也被除外。基于我们全面的临床评估和已完成的分子遗传学分析，我们报道的两个家族中的疾病可能代表一种新型晚发常染色体显性下运动神经元病 / SMA。2 个家族的临床特征相似以及他们源自相同地理区域的事实都提示他们可能同患一种疾病，但是在缺乏进一步遗传学证据的情况下，此推论尚不能完全确定。

参考文献

1. Rudnik Schöneborn S, de Visser M, Zerres K. Spinal muscular atrophies. In: Engel A, Franzini-Armstrong C, eds. Myology. New York: McGraw Hill; 2004: 1845–1864.
2. Rudnik-Schöneborn S, Botzenhart E, Eggermann T, et al. Mutations of the LMNA gene can mimic autosomal dominant proximal spinal muscular atrophy. Neurogenetics 2007;8:137–142.
3. Ricker K, Moskey R. Autosomal dominant cramping disease. Arch Neurol 1990;47:810–812.
4. Rietschel M, Rudnik Schöneborn S, Zerres K. Clinical variability of autosomal dominant spinal muscular atrophy. J Neurol Sci 1991;107:6573.
5. Finkel N. A forma pseudomiopatica tardia da atrofia muscular progressive heredo familial. Arquiv Neuropsiq 1962; 20:307–322.
6. Richieri-Costa A, Rugaiko A, Levisky R, Finkel N, Protapessoa O. Autosomal dominant late adult spinal muscular atrophy, type Finkel. Am J Med Gen 1981;9:119–128.
7. Nishimura A, Mitne Neto M, Silva HC, et al. A mutation in the vesicle-trafficking protein VAPB causes late-onset spinal muscular atrophy and amyotrophic lateral sclerosis. Am J Hum Genet 2004;75:822–831.
8. Pearn J. Autosomal dominant spinal muscular atrophy. J Neurol Sci 1978;38:263–275.
9. Bundey S, Lovelace RE. A clinical and genetic study of chronic proximal spinal muscular atrophy. Brain 1975;98: 455–472.
10. Meadows JC, Marsden CD, Harriman DGF. Chronic spinal muscular atrophy in adults part 1: the Kugelberg Welander syndrome. J Neurol Sci 1969;9:527–550.
11. Peters HA, Opitz JM, Goto I, Reese HH. The benign proximal spinal progressive muscular atrophies. Acta Neurol Scand 1968;44:542–560.
12. Zaitz M, Pinha-Serrano C, Frota-Pessoa O, Klein D. A malignant form of neurogenic muscular atrophy in adults, with dominant in-

heritance J Genet Hum 1971;19:337–354.

13. Tsukagoshi H, Nakanishi T, Kondo K, Tsubaki T. Hereditary proximal neurogenic muscular atrophy in adult. Arch Neurol 1965;12:597–603.

14. Kong, Gudbjartsson DF, Sainz J, et al. A high-resolution recombination map of the human genome. Nat Genet 2002;31:241–247.

15. Abecasis GR, Cherny SS, Cookson WO, et al. Merlin: rapid analysis of dense genetic maps using sparse gene flow trees. Nat Genet 2002;30:97–101.

16. Mastaglia FL, Walton JN. Histological and histochemical changes in skeletal muscle from cases of chronic juvenile and early adult spinal muscular atrophy (the Kugelberg-Welander syndrome). J Neurol Sci 1971;12:15–44.

17. Bouwsma G, van Wijngaarden GK. Spinal muscular atrophy and hypertrophy of the calves. J Neurol Sci 1980;44: 275–279.

18. Brahe C, Servidei S, Zappata S, et al. Genetic homogeneity between childhood onset and adult-onset autosomal recessive spinal muscular atrophy. Lancet 1995; 346:741–742.

19. Groen RJM, Sie OG, van Weerden TW. Dominant inherited distal spinal muscular atrophy with atrophic and hypertrophic calves. J Neurol Sci 1993;114:81–84.

20. Takashima H, Nakagawa M, Nakahara K, et al. A new type of hereditary motor and sensory neuropathy linked to chromosome 3. Ann Neurol 1997;41:771–780.

21. Lawson VH, Graham BV, Flanigan KM. Clinical and electrophysiologic features of CMT2A with mutations in the mitofusin 2 gene. Neurology 2005;6:197–204.

22. Bienfait HME, Baas F, Koelman JHTM, et al. Phenotype of Charcot-Marie-Tooth disease type 2. Neurology 2007; 68:1658–1667.

23. An axonal form of Charcot-Marie-Tooth disease showing distinctive features in association with mutations in the peripheral myelin protein zero gene (Thr124Met or Asp75Val). J Neurol Neurosurg Psychiatry 2000;69:806–811.

24. Deng HX, Klein CJ, Yan J, et al. Scapuloperoneal spinal muscular atrophy and CMT2C are allelic disorders caused by alterations in TRPV4. Nature Genet 2010;42:165–169.